

# UN CASO DE MENINGOENCEFALITIS PRIMARIA AMIBIANA

Dr. CARL M. JOHNSON, A.P.M.C. \*

El autor rectifica el diagnóstico de meningoencefalitis primaria amibiana hecho por Herrera (1), el año de 1952, en un niño en quien, al momento de la autopsia, no se encontró otro foco de localización amibiana.

El autor informa que, en su opinión, el examen microscópico de una sección del cerebro, que tuvo la oportunidad de examinar ahora, le permite decir que los organismos identificados como de la especie *Endamoeba histolytica* son realmente, por su forma y por el daño que produjeron, como lo sabemos desde el año de 1958 (2), parásitos del género *Naegleria*.

El hábito que tenía el niño de comer tomates en la hortali-

za del vendedor y de bañarse diariamente en una piscina pública o en un charco de agua estancada, hacen sospechar que la vía nasofaríngea, como ocurre en estos casos, fue la puerta de entrada de la infección.

Un caso de meningoencefalitis debida a *Endamoeba histolytica* fue informada en 1952 por Herrera (1).

El paciente era un niño de 11 años de edad, quien tuvo una infección aguda que se agravó rápidamente. El niño murió al cuarto día de haberse iniciado la enfermedad.

Lo que más llamó la atención en el examen físico fue la fie-

---

\* Jefe de Patología y de Investigación en el Laboratorio Conmemorativo Gorgas de Panamá, Rep. de Panamá.

bre, de tipo remitente; la positividad del signo de Kernig, la rigidez de la nuca y el estado de inconsciencia en que permaneció, durante casi toda su enfermedad.

La punción lumbar, que fue efectuada con fines diagnósticos, demostró que la presión del líquido espinal estaba elevada y que tenía aspecto purulento. El estudio microscópico del líquido mostró numerosos granulocitos, linfocitos, eritrocitos y organismos móviles que fueron identificados, por el técnico de laboratorio, como de la especie *E. histolytica*.

La autopsia del paciente reveló que tenía meningoencefalitis; y en las secciones del cerebro pudieron verse abundantes formas del parásito anteriormente mencionado. Como conclusión se estableció el diagnóstico patológico de meningoencefalitis, de etiología amibiana.

El examen cuidadoso del tracto intestinal y de las otras vísceras probó que no había otro foco de localización amibiana.

La rara localización de los parásitos en las meninges y en la superficie de la corteza cerebral, como foco primario de infección, llamó grandemente la atención del patólogo, por ser una forma anormal de invasión por la *E. histolytica*, ya que es bien sabido que la localización de esta amiba en cualquier otra parte del cuerpo es siempre posterior a su localización previa en el

tracto intestinal. Esta fue la razón por la cual fue publicado el hallazgo que mencionamos.

Posteriormente se supo que el niño acostumbraba ir diariamente a una venta de hortalizas, en donde comía tomates crudos; y que iba a nadar diariamente también a la Noria San José (una piscina pública en la ciudad) y en el Charco Espíritu (una abandonada cantera), situada en la Locería, que es un lugar fuera de la ciudad.

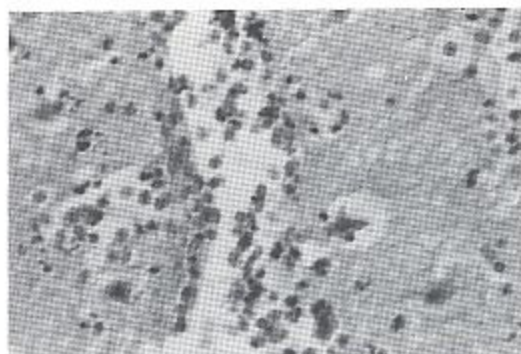
Acabamos de tener la oportunidad de examinar, por primera vez, una sección del cerebro de este paciente. Nuestra opinión, de acuerdo con los conocimientos que ahora tenemos, es de que si la amiba fue, efectivamente, el agente etiológico que produjo la meningoencefalitis, indicada por Herrera (1), la identificación del parásito fue incorrecta.

Creemos, por razón de la morfología de las amibas y de la patología que se ve en la sección del cerebro del niño (Fotos Nos. 1, 2, 3), que son parásitos de los tipos incluidos en los géneros *Naegleria*, *Hartmannella* y *Acanthamoeba*, probablemente una especie del género *Naegleria*.

Todos ellos son amibas del suelo, como bien sabemos hoy, que se hallan ordinariamente en el agua, en los charcos de agua estancada, en los alcantarillados y en el material orgánico en putrefacción.

Fotomicrografía No. 1

Espacios de Virchow-Robin llenos de exudado inflamatorio y de amibas. El proceso inflamatorio se extiende al parénquima circundante. H&E x 100

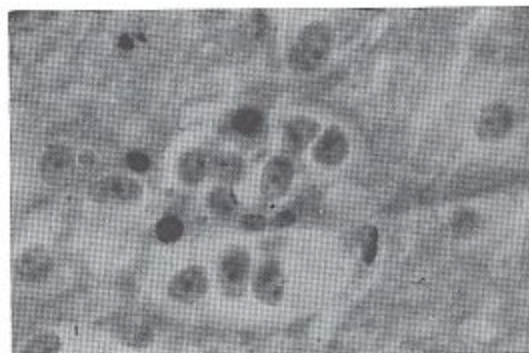


Fotomicrografía No. 2

Congregados de amibas a lo largo del borde de un espacio perivascular y en el parénquima circundante. H&E x 400

Fotomicrografía No. 3

Grupo de amibas que muestran su típica morfología. H&E x 1000



El papel infeccioso de estas formas de amibas, como agentes patogénicos de enfermedades en animales, no fue reconocido hasta 1958 (2) y los primeros casos humanos fueron encontrados en 1961 y 1962 (3). Los primeros

informes de infección humana fueron publicados en 1965 (4) y 1966 (5). Todavía en 1960 (6) un caso de encefalitis primaria fue descrito como debido a *Iodamoebae williamsii*. Y en la literatura encontramos el infor-

me de un caso (7), a comienzos de este siglo, diagnosticado como "meningitis carcinomatosa".

## SUMMARY

The author corrects the diagnosis of primary meningoencephalitis caused by *Endamoeba histolytica* described by Herrera (1) in a boy in which no

other focus of amoebic infection was found at autopsy.

The author points out that after examination of a section of the brain the amoeba identified as *E. histolytica* is actual a species of the genus of free living amoeba *Naegleria*. This opinion is based on the history, clinical course, morphology of the amoeba and the pathological changes produced.

## BIBLIOGRAFIA

1. Herrera, JM : Meningoencefalitis por *Amoeba histolytica*. Arch Med Panameños 1 : 149 - 158, 1952
2. Culbertson CG , Smith JW, Minner JR : *Acanthamoeba* : Observations on animal pathogenicity. Science 127 : 1506, 1958
3. Carter RF : Primary amoebic meningoencephalitis : an appraisal of present knowledge. Trans Roy Soc Trop Med and Hyg 66 : 193 - 208, 1972
4. Fowler M, Carter RF : Acute pyogenic meningitis probably due to *Acanthamoeba* sp : a preliminary report. Br Med J 2 : 740 - 742, 1965
5. Butt CG : Primary amoebic meningoencephalitis. N Engl J Med 274 : 1473 - 1476, 1966
6. Kernohan JW, Magath TB, Schloss GT : Granuloma of brain probably due to *Endolimax williamsi* (*Iodamoeba butschlii*). Arch Path 70 : 576 - 580, 1960
7. Symmers W St C : Primary amoebic meningoencephalitis in Britain. Br Med J 4 : 449 - 454, 1969