Pericarditis asociada a infección fatal por Virus Sincitial Respiratorio grupo A. Presentación de un caso.

[1] María Edilma Araúz Arsúz, [2] Ricardo Saldaña, [3] Leyda Ábrego, [4] Juan Castillo, [5] Danilo Franco

[1] Médico Patólogo. Departamento de Anatomía Patológica. Hospital Materno Infantil Joaquín Domínguez De Obaldía. David – Rep. de Panamá. [2] Tecnólogo Médico. Laboratorio Clínico. Hospital Materno Infantil Joaquín Domínguez De Obaldía. David – Rep. de Panamá.
[3, 4] Departamento de Investigación en Virología y Bacteriología. Instituto Conmemorativo Gorgas para Estudios de la Salud. Panamá – Rep. de Panamá. [5] Departamento de Genómica y Proteómica. Instituto Conmemorativo Gorgas para Estudios de la Salud. Panamá – Rep. de Panamá.

INTRODUCCIÓN

El virus sincitial respiratorio es un virus RNA del género Pneumovirus, familia Paramyxoviridae; con subgrupos A y B por reacciones de anticuerpos monoclonales contra glicoproteínas G y F y diferencias moleculares en genes. Causa más frecuente de infección respiratoria en menores de 5 años, produciendo bronquiolitis y neumonía estacional. Tiene mortalidad de 1% sin factor de riesgo, 10% en infantes prematuros, cardiopatías congénitas, displasia broncopulmonar, trasplantes de médula ósea. Se ha descrito asociación con infecciones bacterianas y complicaciones extrapulmonares (cardiovasculares, neurológicas, endocrinas, hepáticas, renales).

OBJETIVO

Presentamos un caso fatal de infección por virus sincitial respiratorio asociado pericarditis, en pacientes inmunes.

MATERIALES Y MÉTODOS

Paciente femenina, 1**** años de edad, indígena. Sin antecedentes patológicos. Referida de Hospital de Chiriquí a David por clínica y Rayos. En menos de 24 horas presenta falla respiratoria, amerituando intubación. Se maneja con soporte ventilatorio e inotrópicos por 5 días, fallece. Inmunofluorescencia de hisopado nasofaríngeo para detección de virus respiratorios. Muestras necropsia y cortes histológicos tinción con HyE. Se extraen RNA de hisopado nasofaríngeo, se detectan virus respiratorios mediante amplificación molecular RT-PCR y secuenciación de PCR anidada.

RESULTADOS

Inmunofluorescencia para panel de virus respiratorios en hisopado nasofaríngeo positivo por Virus sincitial respiratorio.

Pulmones con incremento de peso, placas opacas y hemorragias, con focos hemorrágicos, consistencia aumentada, superficie de corte con aspecto nodular. Foco de atelectasia.
Fig. 1: corte de pulmón con corte. Focos atelectasia con focos hemorragia, consistencia aumentada (1.1 kilos de peso).

Fig. 2: Tinción: Patrón de la neumonía con engrosamiento intersticial (a, 10x) y engrosamiento vascular (b, 10x).

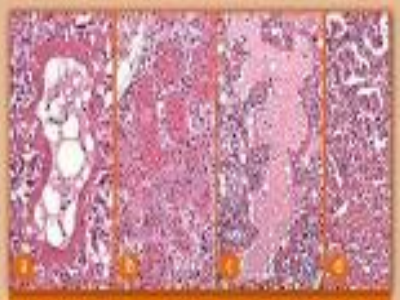

Fig. 3: Hallazgos de virus sincitial: signos sólidos con neumonía intersticial (a, 10x), sólidos con bronquiolitis obliterante (b, 20x), sólidos con bronquiolitis obliterante (c, 20x) y sólidos con bronquiolitis obliterante (d, 20x).

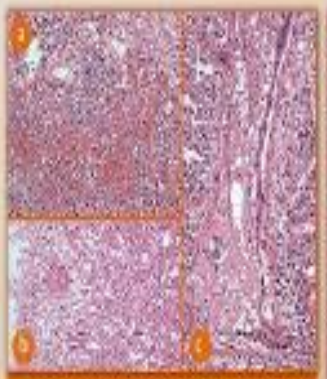

Fig. 4: Pulmones: neumonía y hemorragia intraparenquimatosa (a, 20x). Alveolos llenos de material eosinofílico (b, 40x). Bronquiolitis: epitelio necrosado, bronquiolos, infiltrado de neutrófilos (c, 10x). Vasos congestos, infiltrado de neutrófilos (d, 20x).

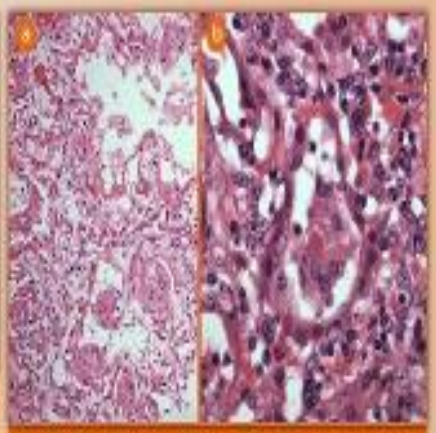

Fig. 5: Neumonía de virus sincitial: engrosamiento intersticial con infiltrado de neutrófilos y células mononucleares (a, 20x). Bronquiolitis obliterante: lumen de bronquiolo con material eosinofílico (b, 40x).

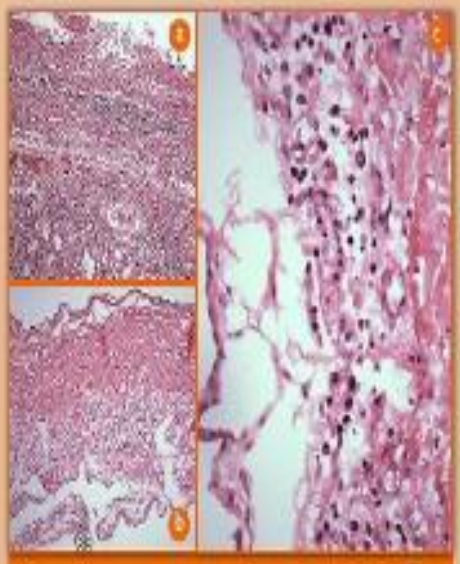

Fig. 6: Pericarditis: pericardio fibrosado (a, 10x). Infiltrado agudo (b, 20x) y crónico (c, 20x) en pericardio. Infiltrado de neutrófilos y linfocitos (d, 40x).

Fig. 7: Pericarditis: infiltrado linfocitario crónico en pericardio y cambios grasos (a, 10x). Infiltrado linfocitario crónico (b, 40x).

Fig. 8: Estudio RT-PCR de hisopado nasofaríngeo. Amplificación del gen G en muestras con gliocarina de la membrana celular de virus sincitial respiratorio, el fragmento de los controles positivos de los genotipos A y B (GENBANK: [illegible]) y genotipo NHE no son de tamaño de 171 nucleótidos, mientras el control negativo (H2O) no muestra bandas. Marcador de tamaños molecular 100 pb (Promega).

DISCUSIÓN

Mortalidad relativamente [illegible] en niños previamente sanos, [illegible] en [illegible]. Infecciones por virus sincitial respiratorio [illegible] rápido, inflamación pulmonar y cambios quimiotácticos, pleuroneumonía, pericarditis y pericardio [illegible] en [illegible] en [illegible] por PCR, [illegible] en [illegible] en [illegible] en [illegible]. La [illegible] de [illegible] en [illegible] de [illegible], [illegible] en [illegible] en [illegible] en [illegible] [illegible]. Virus sincitial respiratorio es [illegible] en [illegible] al genotipo NHE [illegible] genotipo A, [illegible] en [illegible] casos. Fue reportado por primera vez en marzo 2012 en regiones de Canadá, Arizona en [illegible] Canadá y en Dallas (Canadá) no publicado. Consideramos factores constitucionales de mortalidad en este caso: paciente menor de 2 años de edad, RPM 3; descartamos [illegible] en genotipo NHE.

CONCLUSIONES

La pericarditis [illegible] en [illegible], es una complicación [illegible] en niños previamente sanos por VSR. El genotipo NHE.
Es necesario [illegible] para diagnosticar [illegible] por virus sincitial respiratorio.

REFERENCIAS

1. Sell S. Pathobiology. Virus Diseases. 2. Conditions in other Anatomic Pathology. [illegible] Pathology. Philadelphia: [illegible] Publishers; [illegible]. p. [illegible].
2. Sacco S, et al. Global burden of acute lower respiratory infection due to respiratory syncytial virus in young children: a systematic review and meta-analysis. Lancet. 2015; 386:1405-1416.
3. [illegible] et al. The risk of mortality in young children hospitalized for acute respiratory syncytial virus infection. Pediatrics Respiratory Reviews. 2012; 13:201-16.
4. [illegible] et al. Canada Surveillance of Human Respiratory Syncytial Virus (Human Coronavirus in Children's Hospital Boston Pediatrics. PLoS One. 2013; 7(5):e36843. Disponible en: http://www.ncbi.nlm.nih.gov/pubmed/23615[illegible].
5. Van Kerkhove MD, et al. Comparison between Respiratory Syncytial Virus Genotype A with a 72 nucleotide duplication in the Attachment Protein G Gene, emerging in Hong Kong and Buenos Aires. Journal of Virology. 85(1):[illegible]; 2011. p. [illegible].
6. Rosas M, Olmos F, Juarez M. Pneumonía intersticial idiopática. Revista Chilena de Infectología. Publicación Científica. 1 [illegible]: [illegible]-[illegible].
7. Kuehnel M. Intrapulmonary manifestations of severe respiratory syncytial virus infection – a prospective cohort study. Clinical Infectious Diseases. 2012; [illegible]. Disponible en: http://www.ncbi.nlm.nih.gov/pubmed/[illegible].

AGRADECIMIENTOS

Daniel Zarate (Pediatra Intensivista), por la orientación clínica del caso y haber logrado la aprobación de familiares para realizar necropsia. Maria Cordilia, Lilia Flores, Moises Gonzáles (Histotecnólogos). Ángel Hernández (Laboratorio de Patología).

Apoyo financiero: [illegible]